

HİPERTİROİDİ'DE RENKLİ DOPPLER GÖRÜNTÜLEMENİN TANI VE TEDAVİYE KATKISI

COLOR DOPPLER IMAGING IN HYPERTHYROIDISM

Selami SUMA, Pınar POLAT, Yaşar CEYLAN, Güngör AKÇAY, Adnan OKUR

Atatürk Üniversitesi Tıp Fakültesi Radyoloji (SS, PP, YC, AO) ve İç Hastalıkları (GA) Anabilim Dalları Erzurum

Özet

Hipertiroidi genellikle Basedow Graves hastalığı, toksik nodüler guatr, toksik multinodüler guatra bağlıdır. Bu hastalıkları ultrasonografi ile diğer hastalıklardan ayırmak güçtür. Bu çalışmada, hipertiroidi tanısı konulan 54 olgu renkli Doppler görüntüleme ile değerlendirildi ve sonuçlar normal olgular ile karşılaştırıldı. Normal olguların hiçbirinde, tiroid parankimi içinde belirgin bir kanlanma izlenmedi. Graves hastalığında bu hastalık için tipik olan, artmış vaskülarizasyonu gösteren "tiroid inferno" akım paterni saptandı. Toksik nodüller ve toksik multinodüler guatrlı olgularda, nodül etrafında anekoik halonun renk sinyalleri ile kodlanan yoğun vasküler alanlar (ateş çemberi) olduğu tespit edildi. Hipertiroidi olgularında tedavi öncesi artmış olan renk kodlamasının, tedavi ile belirgin şekilde azaldığı saptandı. Sonuçlarımıza göre, renkli Doppler görüntülemenin hipertiroidi tanı ve takibinde etkili bir yöntem olduğu kanısına varıldı.

Anahtar kelimeler : *Hipertiroidizm, Tiroid hormonları, Renkli Doppler görüntüleme*

Summary

Hyperthyroidism is the results of Graves disease, toxic nodular and toxic multinodular goitre. It is difficult to differentiate these diseases from others by ultrasound appearance. In this study, we performed color Doppler imaging in 54 patients with hyperthyroidism and compared the results with normal cases. No significant color flow was detected within the thyroid parenchyma in any of the normal cases. In Graves disease, "thyroid inferno" pattern that shows increased vascularization and is pathognomonic for Graves disease was detected. It was demonstrated that the anechoic halo around the nodule was dense vascular areas encoded with color signal (fire ring) in toxic nodular and toxic multinodular goitre. It was demonstrated that increased color codes before therapy decreased significantly with the therapy in hyperthyroidism. Also resistance index and peak-systolic velocity values decreased after therapy. According to our results, color Doppler imaging is effective technique in the diagnosis and follow up of hyperthyroidism.

Key words : *Hyperthyroidism, Thyroid hormones, Color Doppler imaging*

AÜTD 1997, 29:438-441

MJAU 1997, 29:438-441

Giriş

Hipertiroidi; taşikardi, terleme, zayıflama, ince tremor ve emosyonel düzensizlik gibi semptomlar ile karakterize bir hastalıktır. En sık karşılaşılan nedeni Basedow Graves hastalığıdır (1-6). Toksik nodüler guatr (TNG), toksik multinodüler guatr (TMNG) ve tiroidit de nedenler arasındadır. Klinik ve laboratuvar bulguları tanı için genellikle yeterlidir. Tiroid hormon (TH) düzeyleri, özellikle FT4 artar. Tiroid stimulan hormon (TSH) baskılanır. Ultrasonografi (US) diffüz ve nodüler tiroid hastalıklarında tanı için spesifik bulgular vermemektedir (2). Renkli Doppler görüntüleme (RDG) hipertiroidi olgularında tanıya yardımcı veriler ortaya koyabilmektedir (4-12). Bu çalışmamızda, klinik ve laboratuvar bulguları olarak, hipertiroidi tanısı alan olgulara RDG yöntemi uygulayarak, bu yöntemin tanı ve tedaviye katkısını araştırdık.

Gereç ve Yöntem

Çalışmamız Haziran 1995- Kasım 1996 tarihleri arasında, ilgili kliniklere hipertiroidizm kliniği ile başvuran, TH testleri ile tanısı desteklenen 38 kadın (%70), 16 erkek (%30) toplam 54 olgu üzerinde yapılmıştır. En küçük olgu 11, en büyük olgu 70 yaşında olup, ortalama yaş 37 olarak tespit edildi. TH düzeyleri ve US bulguları normal olan 20 olgu kontrol grubu olarak çalışmaya dahil edildi. İncelemeler Toshiba SSA-270A, dupleks dönanımlı renkli Doppler cihazı ile 7.5 MHz lineer renkli dupleks transdüser kullanılarak gerçekleştirildi. Tüm olguların, serum total triiyodotironin (TT3), total tetraiyodotironin (tiroksin) (TT4), serbest triiyodotironin (FT3), serbest tetraiyodotironin (FT4) ve TSH düzeyleri tespit edildi. Önce US inceleme ile tiroid glandı transvers, longitudinal ve oblik düzlemlerde incelenerek parankim yapısı değerlendirildi. Daha sonra RDG ile inceleme yapılarak tiroid parankiminin kanlanma paternleri,

Tablo 1. Olguların Tedavi Öncesi ve Sonrası Spektral Analiz Değerleri

	Tedavi öncesi			Tedavi sonrası		
	EYD	EDD	Or±SD	EYD	EDD	Or±SD
RK	+++++	++	3.39 ± 0.96	++++	+	2.24 ± 0.80
ESH	127	12	47.00 ± 24.97	109	9	15.14 ± 21.56
EDH	65	5	17.18 ± 10.25	61	3	18.35 ± 12.31
Rİ	0.81	0.41	0.62 ± 0.09	0.76	0.37	0.59 ± 0.09

EYD : En yüksek değer RK: renk kodlaması ESH: En yüksek sistolik hız EDD: En düşük değer
EDH: En düşük sistolik hız Rİ: Rezistif indeks Or±SD: Ortalama ± standart sapma

en yüksek sistolik hız (ESH), en düşük diastolik hız (EDH) ve rezistif indeks (Rİ) değerleri tespit edildi. İnceleme esnasında düşük PRF değerleri kullanıldı. Örneklem aralığı 2-6 mm arasında tutuldu. RDG inceleme ile glanddaki kan akımı spike' ları sayısına bakılarak, kanlanma normal veya artmış olarak değerlendirildi. Normal olgularda, parankimde küçük beneklenme şeklinde akım paternleri izlendi. Bu olgularda, her iki lobda 1-5 adet renk kodlaması (+) olarak değerlendirildi. Hipertiroidi olgularında, 6-10 adet renk kodlaması (++) , 11-15 adet renk kodlaması (+++), 16-20 adet renk kodlaması (++++) , 21 ve üzeri renk kodlaması (+++++) olarak değerlendirildi. Akım incelemeleri, Graves hastalığında parankiminde renk kodlamalarının izlendiği yerlerden yapıldı. TNG ve TMNG olan olgularda ise, nodül etrafındaki anekoik halolarda saptanan akımlar değerlendirildi. Gland periferinde ise tüm olgularda tiroidal arterin oluşturduğu akım paternleri incelendi. Her bölgeden en az üç ölçüm yapılarak ortalama değerler hesaplamada göz önünde tutuldu. Olguların kontrol ölçümleri, ilk incelemeden sonraki 3-6 aylık periyodlar arasında yapıldı. İstatistiksel çalışmalar SPSS 5.0 versiyonu kullanılarak t testi (ortalamalar arası farklılık testi) ve multipl regresyon testleri (yüzde ilişkiyi gösteren korelasyon katsayısı) ile yapıldı.

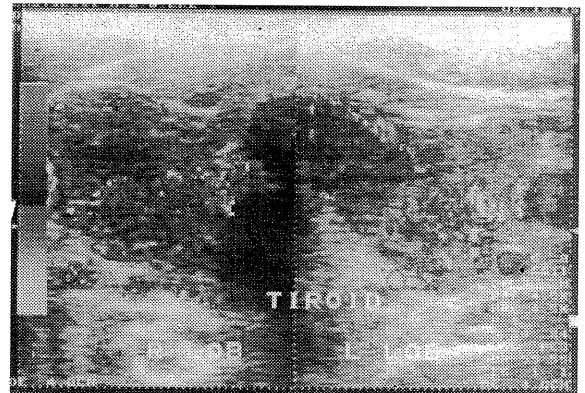
Şekil 1. Graves Hastalığı Tanısı Almış Olguda, RDG İncelemede Her İki Lobda Artmış Vaskülarizasyonu Gösteren "tiroid inferno" Paterni



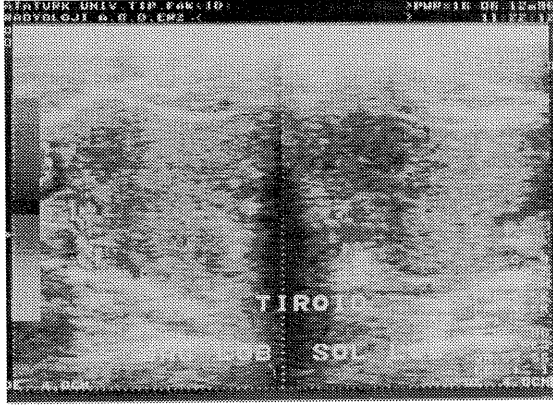Bulgular

Çalışma yapılan 54 olguda 18 olgu Basedov Graves Hastalığı (%33), 13 olgu TNG (%24), 23 olgu TMNG (%42) olarak değerlendirildi. Graves hastalığı olan olgularda, US incelemede tiroid glandı normalden büyüktü. Parenkim içerisinde, sınırları net olarak seçilemeyen, multipl, küçük hipoeoik anekoik nodüller lezyonlar izlendi. RDG incelemede olguların hepsinde tiroid parenkimi içerisinde diffüz olarak dağılmış, artmış vaskülariteyi yansıtan ve "tiroid inferno" adı verilen kanlanma paterni saptandı. Gland periferinde de vaskülaritenin artmış olduğu dikkati çekti (Şekil 1). Tedavi öncesi ve sonrası RK, ESH, EDH ve Rİ değerleri Tablo 1'de gösterilmiştir. Kontrol grubunda; ESH 13,95±4,32cm/sn (7,00-21,00), EDH 5,55±2,23cm/sn (3,00-10,00) ve Rİ değeri ise 0,60±0,07 (0,47-0,79) olarak tespit edilmiştir. Tedavi öncesi ve sonrası ESH ve EDH değerleri arasında istatistiki olarak anlamlı fark tespit edilmemiştir (p>0.5). Tedavi ile Rİ değerlerinin istatistiksel anlamı olacak kadar düştüğü tespit edilmiştir (p<0.0001). Kontrol grubunda akım hızları ve Rİ değerleri hipertiroidi olgularına göre belirgin şekilde düşüktür (p<0.001).

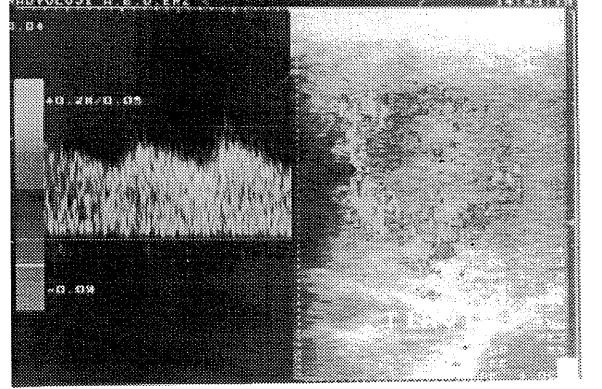
Şekil 2. Graves Hastalığı Tanısı Almış Olguda a. Tedavi Öncesi, Artmış Renk Kodlaması "tiroid inferno paterni"



Şekil 2. Graves Hastalığı Tanısı Almış Olguda
b. Aynı Olguda Tedavi Sonrası İncelemede Normal Sınırlara İnmiş Renk Kodlaması



Şekil 3. Toksik Nodüler Guatr Olgusunda, Nodül Etrafında Artmış Vaskülarizasyonu Gösteren Renk Kodlaması (ateş çemberi)



Çalışmamızda, hipertiroidi olgularında renk kodlamasının kontrol grubuna göre belirgin şekilde arttığı izlenmiştir. Tedavi ile renk kodlamasında istatistiksel olarak oldukça anlamlı azalma tespit edilmiştir ($p < 0.0001$) (Şekil 2a,b). TNG ve TMNG olan 36 olguda, RDG inceleme ile, nodül etrafındaki anekoik halonun renk sinyalleri ile kodlanan yoğun vasküler alanlar (ateş çemberi) olduğu tespit edildi (Şekil 3). Bazı nodüller içinde US incelemede izlenen anekoik alanların renk sinyalleri ile kodlandığı tespit edildi.

Tartışma

Tirotoksikoz, kanda tiroid hormonlarının aşırı miktarlara yükselmesi sonucu, ortaya çıkan fizyolojik, biyolojik ve klinik bulguların oluşturduğu tabloyu tanımlayan bir terimdir. Tanıda en etkin metod TH düzeyleridir. Hipertiroidide yüksek olan FT4 düzeyleri tedavi ile normal sınırlara inmektedir (1). Hipertiroidide tedavinin uzun sürmesi ve remisyon sonrası nüks olasılığının yüksek olması problem teşkil etmektedir. Klinik, TH düzeyleri, immünolojik ve US bulguları hastanın klinik gidişini saptayabilme açısından ve tedavi planlamasında temel kriterlerdir. US incelemede, hipertiroidi için spesifik bulgular mevcut değildir (2-4). Castagnone D ve ark., RDG'nin, Graves hastalığında, hastalığın aktivitesini, remisyonunu, tedavinin etkinliğini ve nükse gidişi değerlendirmede etkili bir yöntem olduğunu belirlediler (5). Graves hastalığında RDG incelemede, üm tiroid parankimi içerisinde hem sistolde hemde diastolde devamlılık gösteren pulsatil karakterde yoğun kanlanma alanları saptanmaktadır. İntrapanankimal kanlanma artışına ek olarak glandın çevresinde de vaskülarite artışı saptanabilmektedir.

RDG ile saptanan bu görünümün nedeni artmış olan kan akımıdır ve bu olay radyonüklid çalışmalarında artmış tutulum ile gösterilmektedir (4-6). Tiroidin hem arterleri, hem de venleri geniş görülür. Hipertiroidide ilk teşhis esnasında incelenen olgulardaki renk kodlaması sayısı, tedavi esnasında ve kontrol incelemede tespit edilen renk kodlaması sayısından fazladır (5-7). Çalışmamızda, RK sayısının tedavi ile oldukça anlamlı şekilde azaldığını gözledik ($p < 0.0001$). FT4 düzeyi ile RK değerleri arasında hastalığın aktivitesini ve tedavinin etkinliğini belirleyebilecek şekilde ilişki tespit edilmiştir. FT4 düzeyi ile RK arasında istatistiksel olarak anlamlı ilişki bulunması, hastalığın aktivitesinin tespitinde RDG yönteminin kullanılabilirliğini göstermektedir. Elde ettiğimiz sonuçlara göre renk kodlamasının tespiti ve takibinin hipertiroidi tanı ve tedavisindeki en etkili parametre olduğunu düşünmekteyiz. Wu CC ve Torng JK yaptıkları çalışmada, Graves hastalığında akım hızlarının normal olgulara göre arttığını tespit etmişlerdir (8). Arnzenius AB ve ark. ile Castagnone D. ve ark. teşhis anında ESH değerlerini normal olgulardan daha yüksek olarak tespit etmişlerdir (9). Solbiati L. ve ark. TNG ve TMNG'li olgularda hastalığın aktif safhasında ESH değerini oldukça yüksek olarak saptamışlardır (4). Çalışmamızda hipertiroidi olgularındaki akım hızları normal olguların hızlarına göre anlamlı olarak yüksek hesaplandı ($p < 0.001$). Tedavi sonrası yaptığımız değerlendirmelerde, FT4 düzeyi ile birlikte ESH ve EDH değerlerinin anlamlı şekilde düştüğünü gözledik. Bu sonuç, tedavinin etkinliğinin değerlendirilmesinde RDG ile akım hızlarının takibinin önemini göstermektedir. Castagnone ve

ark. yaptıkları çalışmada Rİ değerlerini ilk teşhis anında $0,63 \pm 0,06$, tedavi esnasında ise $0,54 \pm 0,03$ olarak hesaplamışlardır (5). Çalışmamızda tedavi öncesi tespit edilen Rİ değerlerinin tedavi ile anlamlı olarak düştüğünü tespit ettik ($p < 0,0001$). Kontrol grubu ve hipertiroidi olgularının Rİ değerleri arasında da anlamlı fark vardır ($p < 0,5$). Tiroidit US ve RDG bulguları ile diğer hipertiroidi nedenlerinden ayrılamaz. Tiroiditlerde hastalığın enkan safhasında hipoekoik alan çevresinde artan bir kan akımı mevcuttur. Bu durum enflamasyona cevap olarak reaktif değişikliklerin olduğunu gösterir. İyileşme esnasında hipoekoik alanda çok az bir kan akımı sinyali gözlenir, fakat hipoekoik alan etrafında kan akımı gözlenmez (13). Çalışmamızda bulunan iki olgu ince iğne aspirasyon biyopsisi sonucu, histopatolojik tanı ile tiroidit tanısı aldı. Bu olgularda renk kodlaması (++) ve (+++) idi. ESH $31,50 \pm 17,67$ cm/sn ($44,00-19,00$) ve Rİ $65 \pm 16,97$ ($0,77-0,53$) olarak hesaplandı. Bu değerler ile hipertiroidinin diğer nedenlerinden ayırıcı tanı yapılamamıştır. Nodüler guatrı olan olgularda genellikle nodül çevresinde sirküler tarzda artmış vaskülarite saptanmaktadır. Ancak glandın diğer bölümlerinde, Graves hastalığındaki gibi belirgin kanlanma artışı izlenmemektedir. Parankimde yer yer yamasal tarzda daha düşük hızda akım örnekleri saptanabilmektedir. Nodül etrafındaki hipoekoik sınır (aneokoik halo) tiroid lezyonu için tipiktir. Fobbe ve ark. RDG ile anekoik halonun normalde vasküler yapı olduğunu göstermişlerdir (10). Kedar P. izoekoik nodüllerin etrafındaki anekoik halonun vasküler yapı olduğunu belirtmiş ve çevre dokudan ayırtılamayen izoekoik nodüllerin tanısında RDG' nin yerini vurgulamıştır (11). Clark KJ ve ark. soğuk nodüllerde periferde ring tarzında vaskülarite artışını, sıcak nodüllerde ise yer yer internal vaskülarite artışını tarif etmişlerdir (12). Nodül etrafında veya nodüldeki ve/veya glandın diğer alanlarındaki anekoik dejenerasyon gösteren alanlarda, yüksek hızda akımın oluşturduğu renk kodlaması görülür. Toksik fazdaki nodülün etrafındaki "ateş çemberinde" yüksek hızda akımlar izlenebilmektedir (11,12). Sonuç olarak, RDG hipertiroidide hastalığın tanısında ve tedaviye yanıtın değerlendirilmesinde oldukça yararlı bir görüntüleme yöntemidir. Renk kodlaması hastalığın aktivasyonunu değerlendirmede en önemli kriterdir. Sınırdaki sonuçlarda ESH, EDH ve Rİ değerleri ile birlikte değerlendirilmelidir.

Kaynaklar

1. Bayer FM. Effective laboratory evaluation of thyroid status. *Med Clin of North Am* 1991;75:1-22
2. Solbiati L, Cioffi V. Ultrasonography of the neck. *Radiol Clin of North Am* 1992;30:941-954.
3. Gooding GAW. Sonography of the thyroid and parathyroid. *Radiol Clin of North Am* 1993;5:967-989.
4. Gooding GAW, Clark OH. Use of color Doppler imaging in the distinction between thyroid and parathyroid lesions. *The Am J of Surg* 1992;164:51-56.
5. Castagnone D, Rivolta R, Rescilli S, et al. Color Doppler sonography in Graves disease: value in assessing activity of disease and predicting outcome. *AJR* 1996;166:203-207.
6. Ralls PW, Mayekawa DS, Lee KP, et al. Color-flow Doppler sonography in Graves disease: "thyroid inferno". *AJR* 1988 ;150:781-784.
7. Özdemir H, Konuş Ö, Yücel C, ve ark. Graves hastalığında renkli Doppler US bulguları. *Tamsal ve Girişimsel Radyoloji* 1994; 1:1-3.
8. Wu CC, Torng JK. The peak systolic velocity of the common carotid artery and superior thyroid artery as an indicator of thyroid function. *J Med Sci* 1991; 7:492-494
9. Arntzenius AB, Smit J, Schipper D, et al. Inverse relation between iodine intake and thyroid blood flow: color Doppler flow imaging in euthyroid humans. *J of Clin Endocrinology and Metabolism* 1991;73:1051-1055
10. Fobbe F, Finke R. Appearance of thyroid disease using colour-coded duplex sonography. *Eur J Radiol* 1989; 9:29-31
11. Kedar RP. Use of color Doppler sonography for detection of thyroid nodules. *AJR* 1994;162:1504-1507
12. Clark KJ, Cronan JJ, Scola FH. Color Doppler sonography: anatomic and physiologic assesment of the thyroid. *J Clin Ultrasound*. 1995;5:213-223.
13. Kitaoka M. Clinical applications of color Doppler imaging in the diagnosis of diffuse goiter. *Medical Review* 1994;49:26-31.

Yazışma Adresi:

Dr.Selami Suma
Atatürk Üniversitesi Tıp Fakültesi
Radyoloji ABD Erzurum